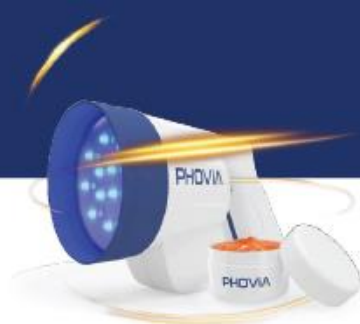

OBERFLÄCHLICHE PYODERMIE, MERKBLATT



Fluoreszenzlichtenergie



DEFINITION

Bakterielle Infektion, die auf die Epidermis und den oberflächlichen Teil des Haarfollikels beschränkt ist.

RELEVANZ

Hunde



Katzen



GIBT ES UNTERSCHIEDE ZWISCHEN KATZEN UND HUNDEN?

Die oberflächliche Pyodermie ist bei Katzen seltener und zeigt sich oft mit krustigen oder verkrusteten papulösen Läsionen (aber auch als Alopezie und/oder Schuppenbildung).

ZYTOLOGIE, TYPISCHE BEFUNDE

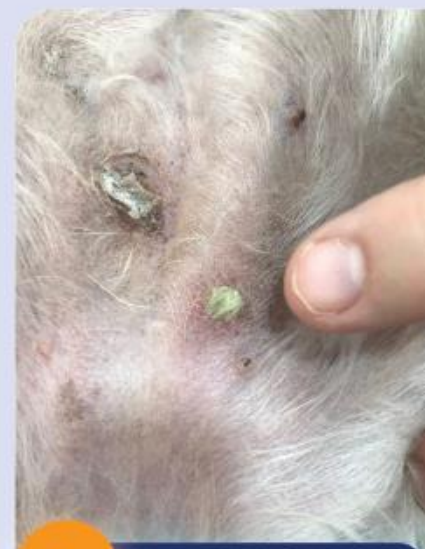Intensives entzündliches Zellinfiltrat, hauptsächlich neutrophil, mit intrazellulären Bakterien.

WIE SIEHT DAS KRANKHEITSBILD AUS? (LÄSIONSMUSTER)

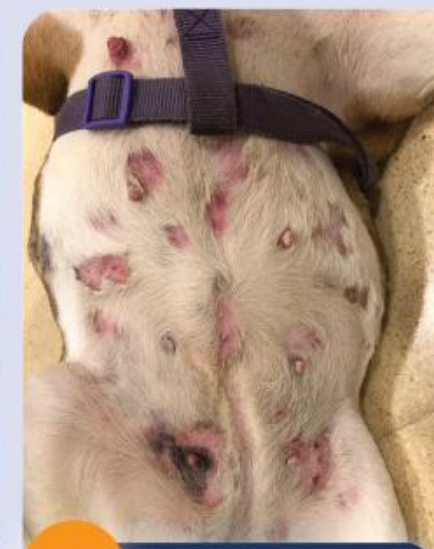Da eine folliculäre Beteiligung häufig ist, präsentiert sich die oberflächliche Pyodermie oft als pustulöse (follikuläre) und/oder fokale/multifokale alopezische Hauterkrankung.

NICHT ZU VERWECHSELN MIT (WAHRSCHEINLICHSTE DIFFERENZIALDIAGNOSE)

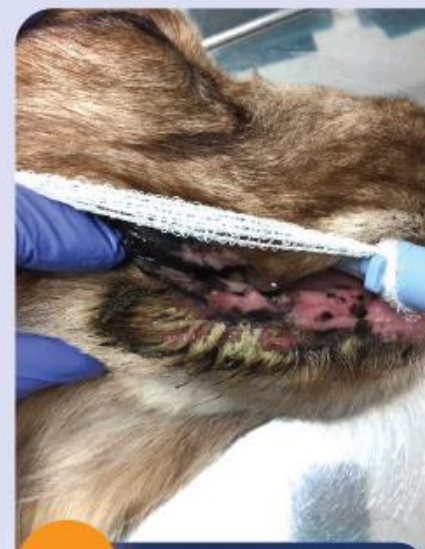- Leishmaniose
- Demodikose
- Dermatophytose
- Pemphigus foliaceus (und andere sterile pustulöse Dermatitis)



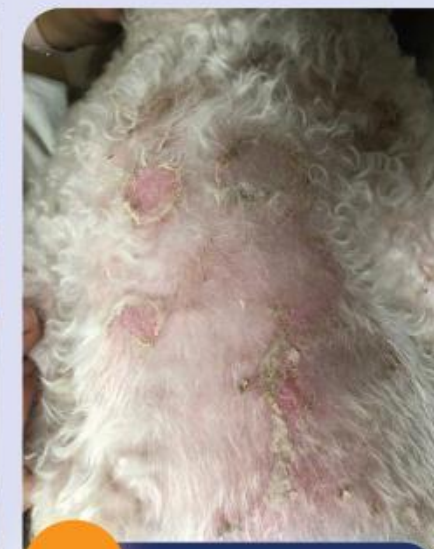1 Oberflächliche Pyodermie



2 Oberflächliche Pyodermie



3 Oberflächliche Pyodermie



4 Oberflächliche Pyodermie



Management



PHOVIA kann bei der Bekämpfung oberflächlicher Pyodermien helfen, insbesondere bei fokalen oder regionalen Läsionen. Entweder als alleinige Therapie, um den Einsatz von Antibiotika zu vermeiden oder in Kombination mit Antibiotika, um die Behandlungsdauer zu verkürzen. **PHOVIA** kann auch dann eine optimale Therapieoption sein, wenn multiresistente Bakterien beteiligt sind.



Da eine Pyodermie bei Hunden und Katzen nur selten spontan auftritt, ist eine korrekte Diagnostik auf der Suche nach der primären Ursache zwingend erforderlich, wobei allergische Erkrankungen am häufigsten vorkommen. Besonders bei wiederkehrenden Infektionen ist dieses Vorgehen essenziell.



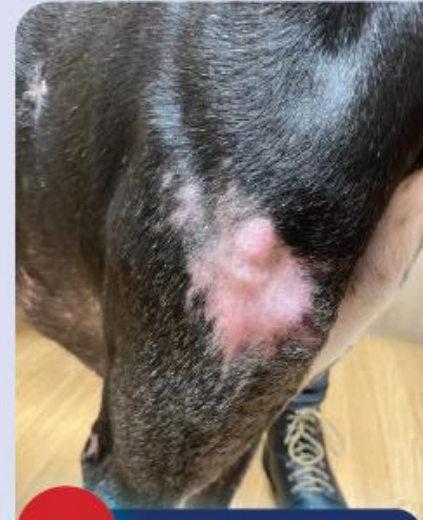Zur Elimination der beteiligten Bakterien können topische und/oder systemische Medikamente eingesetzt werden. Ist die Infektion zu weit verbreitet, werden in der Regel systemische Antibiotika eingesetzt - wann immer es möglich ist, sollte jedoch topisch antiseptischen Therapien der Vorzug gegeben werden, um den Einsatz von Antibiotika zu reduzieren.

Literatur

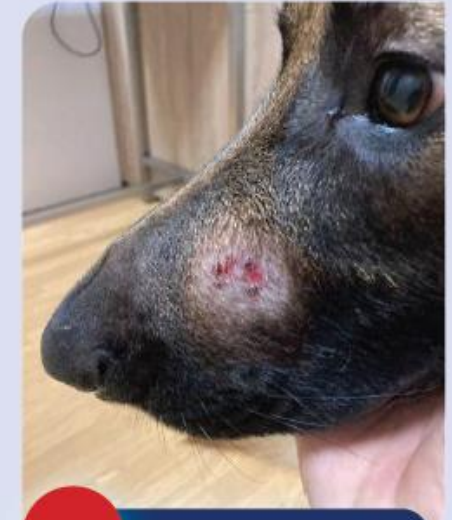1. Marchegiani A, Spaterna A, Cerquetella M. Current Applications and Future Perspectives of Fluorescence Light Energy Biomodulation in Veterinary Medicine. *Vet Sci* 2021;8(2):20.
2. Marchegiani A, Fruganti A, Bazzano M, *et al.* Fluorescent Light Energy in the Management of Multi Drug Resistant Canine Pyoderma: A Prospective Exploratory Study. *Pathogens* 2022;11(10):1197.
3. Hillier A, Lloyd DH, Weese JS, *et al.* Guidelines for the diagnosis and antimicrobial therapy of canine superficial bacterial folliculitis (Antimicrobial Guidelines Working Group of the International Society for Companion Animal Infectious Diseases). *Vet Dermatol* 2014;25(3):163-e43.

Entwickelt in Zusammenarbeit mit Isaac Carrasco, DVM, PhD, AccredDerm AVEPA, GPCertDerm

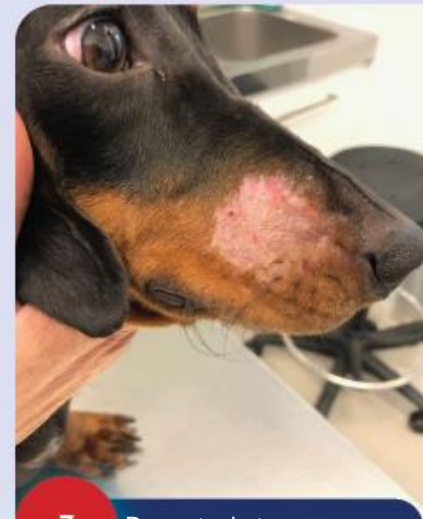BEISPIELHAFTE DIFFERENZIALDIAGNOSEN



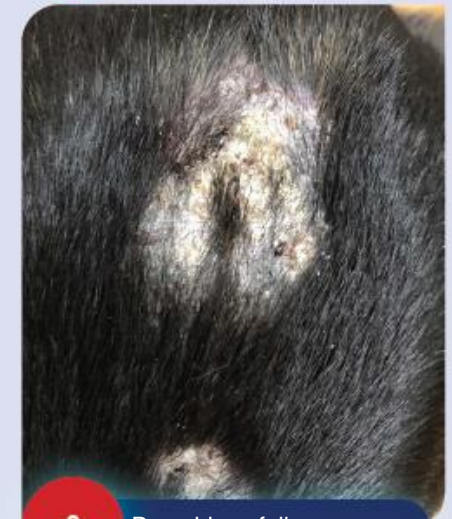
5 Leishmaniose



6 Demodikose



7 Dermatophytose



8 Pemphigus foliaceus